

# Uso de enxerto ósseo homólogo e heterólogo em diáfise femoral de ratos: comparação entre enxerto ósseo congelado e liofilizado\*

## *Use of homologous and heterologous bone grafting in rat femoral shafts: a comparison between frozen and lyophilized bone graft\**

CARLOS ROBERTO GALIA<sup>1</sup>, RICARDO ROSITO<sup>2</sup>, TIELLE MÜLLER DE MELLO<sup>3</sup>, CARLOS MACEDO<sup>4</sup>

### RESUMO

A utilização de enxertia óssea em cirurgia ortopédica tem-se tornado indispensável para o tratamento de diversas afecções, como na revisão de artroplastia total de quadril. Foi realizado um estudo experimental com 40 ratos adultos machos de raça Wistar (*Rattus norvegicus*) divididos aleatoriamente, os quais receberam dois tipos de enxerto ósseo conservado de duas maneiras diferentes. A saber: enxerto homólogo congelado e liofilizado e enxerto heterólogo congelado e liofilizado. No fêmur esquerdo de cada animal foi implantado osso liofilizado e, no fêmur direito, osso congelado. A análise dos resultados não mostrou diferença estatisticamente significativa no que se refere à resposta inflamatória, bem como no que diz respeito à capacidade de osteointegração entre os enxertos ósseos

### ABSTRACT

*The use of bone graft in orthopedic surgery has become indispensable for the treatment of several diseases, as well as during hip total arthroplasty revision. An experimental study with 40 randomly assigned male, adult Wistar rats (*Rattus norvegicus*), which received two kinds of differently conserved bone grafts. They comprised frozen and lyophilized homologous grafts, and frozen and lyophilized heterologous grafts. Lyophilized bone was implanted in the left femur of each animal, whereas frozen bone was implanted in the right femur of each animal. Outcome analysis did not show either statistically significant difference of inflammatory response or osteointegration capability between homologous and heterologous bone grafts. It did not show*

\* Trabalho realizado no Hospital de Clínicas de Porto Alegre, da Universidade Federal do Rio Grande do Sul (HCPA-UFRGS).

1. Médico Contratado do Grupo do Quadril; Coordenador Técnico do Banco de Tecidos do HCPA; Mestre em Cirurgia pela UFRGS.
2. Médico do Grupo do Quadril e Banco de Tecidos do HCPA.
3. Estagiária do Banco de Tecidos do HCPA; Bolsista de Iniciação Científica.
4. Professor Adjunto do Departamento de Cirurgia da Faculdade de Medicina da UFRGS e Serviço de Ortopedia e Traumatologia do HCPA; Chefe do Grupo do Quadril.

\* From Hospital de Clínicas de Porto Alegre da Universidade Federal do Rio Grande do Sul (HCPA-UFRGS), Brazil.

1. Orthopedic surgeon, Hip Surgery Group; Technical Coordinator, HCPA Tissue Bank; MSc in Surgery.
2. Orthopedic Surgeon from Hip Surgery Group and HCPA Tissue Bank.
3. Fellow, HCPA Tissue Bank.
4. Adjunct Professor; Departamento de Cirurgia da Faculdade de Medicina da UFRGS e Serviço de Ortopedia e Traumatologia do HCPA; Head, Hip Surgery Group.

Endereço para correspondência (Correspondence to): Rua Ramiro Barcelos, 2.350, Largo Zaccaro Faraco/Banco de Tecidos – 90035-003 – Porto Alegre, RS. Tel.: (51) 3316-8628; fax: (51) 3316-8302; e-mail: cgalia@hcpa.ufrgs.br

Recebido em (Received in) 25/11/02. Aprovado para publicação em (Approved in) 21/6/04.

Copyright RBO2005

**homólogos e heterólogos. Evidenciou também não haver diferença significativa quanto à forma de preservação desses enxertos. O objetivo deste trabalho foi avaliar e comparar, por meio da histologia, a osteointegração e antigenicidade dos enxertos ósseos homólogo e heterólogo conservados por meio de congelamento e liofilização.**

**Unitermos** – Enxerto homólogo; enxerto ósseo heterólogo; liofilizado; congelado; osteointegração; antigenicidade

## INTRODUÇÃO

O enxerto ósseo homólogo tem sido utilizado como método de tratamento de várias afecções do esqueleto. Um importante fator limitante era o armazenamento de enxertos ósseos. Desde 1912, quando Albee iniciou o armazenamento de enxertos ósseos em locais refrigerados, esses têm sido fervidos, congelados ou conservados em solução anti-séptica<sup>(1,2)</sup>. O desenvolvimento dessas técnicas progrediu gradualmente até que o *United States Navy Tissue Bank*, em 1951, utilizou enxerto ósseo homólogo em cirurgias ortopédicas reparativas<sup>(2)</sup>.

Os enxertos ósseos podem ser autólogos, homólogos ou heterólogos. Enxerto autólogo provém do mesmo indivíduo; homólogo, de um indivíduo da mesma espécie do receptor; e heterólogo, de espécies diferentes<sup>(3)</sup>. Os enxertos heterólogos, especialmente os de origem bovina, vêm sendo utilizados em razão da sua fácil obtenção e disponibilidade. O osso bovino possui composição química, porosidade, tamanho, forma e comportamento fisiológico durante a regeneração óssea semelhantes ao osso humano<sup>(4)</sup>. Além dessas características, fornece estrutura de suporte, osteocondução e alto conteúdo de cálcio e fósforo, essenciais para a neoformação do tecido ósseo<sup>(5,6)</sup>.

Existem basicamente duas maneiras de armazenamento dos enxertos ósseos em bancos de ossos: congelamento profundo e liofilização. A esterilização é feita, preferencialmente, por autoclavagem ou irradiação<sup>(7,8)</sup>.

Este estudo tem como objetivo verificar a capacidade de osteointegração e infiltrado inflamatório entre enxertos homólogo e heterólogo congelados e liofilizados em modelo animal.

## MATERIAIS E MÉTODOS

### Animais

No HCPA-UFRGS, 40 ratos adultos machos da raça Wistar (*Rattus norvegicus*), com cerca de 250-300g de peso, dividi-

*a significant difference between graft preservation either. The aim of this study was to assess and histologically compare osteointegration and antigenicity of frozen or lyophilized homologous and heterologous bone grafts.*

**Key words** – Homologous grafts; heterologous grafts; lyophilized; frozen; osteointegration; antigenicity

## INTRODUCTION

*Homologous bone grafting has been employed as a treatment method for several skeletal diseases. Bone graft storage has been an important limiting factor. Since 1912, when Albee started refrigerated storage of bone grafts, they have been boiled, frozen, or conserved in antiseptic solution<sup>(1,2)</sup>. Those techniques have gradually progressed until the United States Navy Tissue Bank, in 1951, employed homologous bone grafts for reparative orthopedic procedures<sup>(2)</sup>.*

*Bone grafts can be autologous, homologous, or heterologous. Autologous grafts are derived from the same subject; homologous grafts come from a subject of the same species of the receptor; and heterologous grafts include those from different species<sup>(3)</sup>. Heterologous grafts, especially those derived from bovine sources, have been employed due to their easy acquisition and availability. Bovine bone has similar chemical composition, porosity, size, shape, and physiological behavior of the human bone<sup>(4)</sup>. Furthermore, it provides scaffolding, osteoconduction, and high content of calcium and phosphorus, which are essential for the formation of bone tissue<sup>(5,6)</sup>.*

*There are basically two ways of bone graft storage in bone banks: deep freezing and lyophilization. Sterilization is preferably done by autoclaving or radiation<sup>(7,8)</sup>.*

*This study aims to assess the osteointegration capacity and inflammatory infiltrate among freezing and lyophilized, homologous and heterologous bone grafts in an animal model.*

## MATERIAL AND METHODS

### Animals

*Two groups of randomly assigned, male and adult Wistar rats (*Rattus norvegicus*) weighing about 250 g to 300 g were submitted to bone grafting of both femoral shafts. Group I received heterologous (frozen and lyophilized) bone grafts; group II received homologous (frozen and*

dos em dois grupos aleatoriamente, foram submetidos à enxertia óssea na diáfise de ambos os fêmures. O grupo I recebeu enxerto ósseo heterólogo (congelado e liofilizado), enquanto o grupo II, enxerto ósseo homólogo (congelado e liofilizado). Cada grupo foi dividido em dois subgrupos, nos quais foram implantados, em cada animal, osso liofilizado no fêmur esquerdo e osso congelado no fêmur direito.

### Enxertos

Os enxertos heterólogos foram obtidos pela retirada da cabeça femoral de doadores humanos submetidos à artroplastia total de quadril. Por sua vez, o enxerto ósseo heterólogo congelado foi obtido em sala cirúrgica, envolto em embalagens plásticas e mantido em congelação profunda a  $-80^{\circ}\text{C}$  até o momento da enxertia. O enxerto ósseo liofilizado foi obtido do Banco de Ossos do HCPA. A técnica de liofilização consistiu, basicamente, na retirada da umidade de osso, o qual deve ser previamente desengordurado, o que permite a sua estocagem por longos períodos<sup>(2)</sup>. Teoricamente, entre suas vantagens estão as diminuições da antigenicidade do enxerto e o menor risco de transmissão de doenças<sup>(9)</sup>. A maior disponibilidade de tecido transplantável, pois é possível o uso de enxertos ósseos homólogos e heterólogos, é outra vantagem apontada<sup>(10)</sup>. A praticidade do armazenamento e manuseio transoperatório (estocável em pacotes à temperatura ambiente por até quatro ou cinco anos), além da mínima alteração bioquímica, também são fatores relevantes<sup>(11)</sup>. Os enxertos homólogos foram retirados da cabeça e cêndilos femorais de ratos doadores, utilizados especificamente para esse fim.

### Técnica

Os animais foram submetidos à anestesia geral inalatória com éter sulfúrico e tiopental sódico 0,03ml intraperitoneal e, após, à tricotomia de ambos os membros posteriores na face lateral da coxa. Foi realizada antibioticoterapia profilática na indução anestésica com 15.000UI de penicilina intramuscular. Procedeu-se à incisão na pele de aproximadamente 1,5cm na face lateral da coxa (figura 1), com posterior identificação e incisão da *fascia lata*. O fêmur foi abordado através da divisão entre os músculos reto lateral e bíceps da coxa (figura 2). Realizou-se perfuração do osso cortical da face lateral da diáfise do fêmur, em seu terço médio, com aproximadamente 5mm de extensão. Nessa fenestração óssea foram implantados os enxertos de osso liofilizado, à esquerda, e congelado, à direita. Procedeu-se, então, à aproximação dos músculos e à sutura da pele. Analgesia foi realizada com cloridrato de tramadol 0,3mg IM por 24h.

*lyophilized) bone grafts. Each group had been divided into two subsets, where lyophilized bone was implanted into the left femur, and frozen bone was implanted into the right femur.*

### Grafts

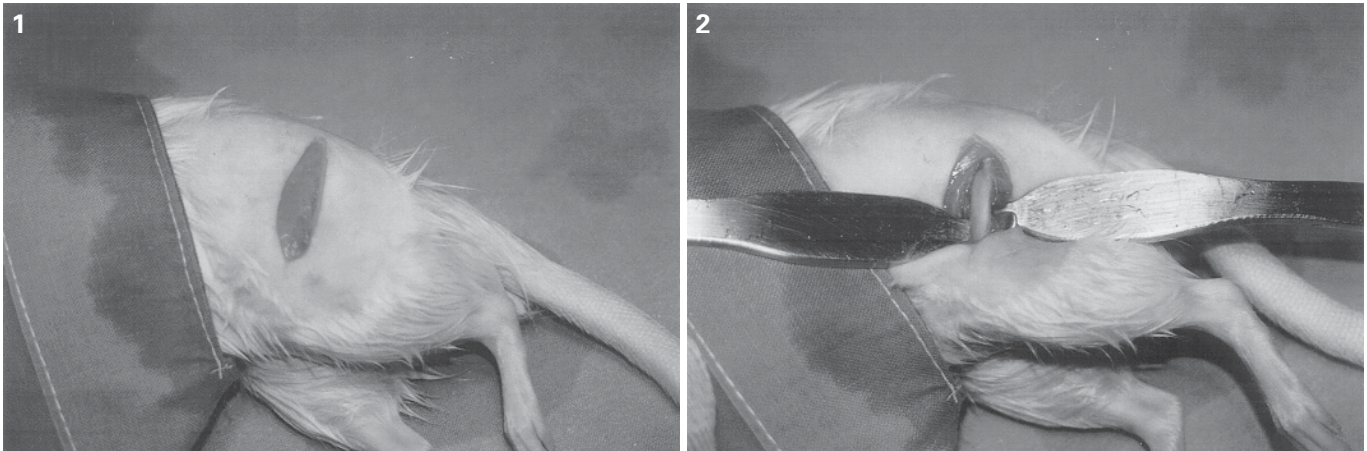
*Heterologous grafts were acquired by femoral head removal of human donors who had been submitted to total hip arthroplasty. Thus, the frozen heterologous bone graft was obtained during surgery and wrapped in plastic for deep freezing at  $-80^{\circ}\text{C}$  until grafting moment. Lyophilized bone graft was derived from HCPA Bone Bank. Lyophilization technique basically consisted of bone humidity removal, which should be previously defatted, enabling long storage periods<sup>(2)</sup>. Theoretically, graft antigenicity reduction and lesser risk of disease transmission account for highlighted advantages<sup>(9)</sup>. Another advantage would be more availability of transplantable tissue, as both homologous and heterologous bone grafts may be used<sup>(10)</sup>. Relevant factors include issues of storage and perioperative handling (may be stored in packs at room temperature for four to five years), besides minimum biochemical changes<sup>(11)</sup>. Homologous grafts were removed from femoral head and condyles of donor rats and specifically employed for that purpose.*

### Technique

*Animals were submitted to inhalation general anesthesia with ethyl ether and 0.3 ml of intraperitoneal sodium thiopental. Then, both hind legs were shaved at the lateral thigh. Prophylactic antibiotics (15,000 IU of intramuscularly injected penicillin) were employed with anesthetic induction. A 1.5-cm skin incision was placed at the lateral thigh (figure 1), with further identification and incision of the fascia lata. The femur was approached by blunt dissection between rectus lateralis and biceps cruri muscles (figure 2). An approximately 5-mm long cortical drilling at the mid-third lateral femoral shaft was performed. Lyophilized bone at the left, and frozen bone at the right were implanted within those fenestrations. Muscle closure and skin suture were then performed. Analgesia consisted of 0.3 mg IM of tramadol hydrochloride during 24 hours.*

### Osteointegration and antigenicity assessment

*Seven weeks after the procedure, animals were sacrificed by lethal doses of inhaled ether. After femoral shaft*



**Figs. 1 e 2** – Fotografias da exposição cirúrgica do fêmur  
**Figs. 1 and 2** – Pictures of femoral surgical approach

### **Avaliação da osteointegração e antigenicidade**

Sete semanas após o procedimento, os animais foram sacrificados por meio de doses letais de éter inalatório. Após dissecação das diáfises femorais e randomização das peças, o material foi submetido a exame histopatológico de maneira cega por pesquisadores independentes. Com o objetivo de avaliar a neoformação óssea e intensidade do infiltrado inflamatório, utilizaram-se os seguintes critérios:

1) Quanto ao infiltrado inflamatório – presença de células como linfócitos, plasmócitos, macrófagos, neutrófilos e outras, quantificadas individualmente em quatro categorias (ausente, menos de cinco por campo, entre cinco e 10 por campo e mais de 10 por campo);

2) Quanto à osteointegração, foi verificada a presença ou não dos seguintes elementos histológicos: osso neoformado, fibrose e tecido ósseo necrótico.

Neste estudo, foi utilizado o teste de qui-quadrado ( $p > 0,05$ ) para o cálculo das variáveis lineares.

Esta pesquisa foi analisada e aprovada pela Comissão de Ética e Pesquisa do HCPA e baseia-se nas diretrizes para uso de modelos animais em experimentação do HCPA.

### **RESULTADOS**

Não foi encontrado infiltrado inflamatório em nenhum dos cortes histológicos com enxerto ósseo heterólogo congelado ( $n = 12$ ). Entre os animais com enxerto ósseo heterólogo liofilizado ( $n = 13$ ), homólogo congelado ( $n = 19$ ) e liofilizado ( $n = 16$ ), foi encontrado infiltrado inflamatório em apenas uma das peças de cada um desses grupos analisados. Não houve diferença significativa ( $p > 0,05$ ) entre os grupos no que con-

*dissection and sampling randomization, independent researchers blindly examined the tissue. The following criteria were employed to assess bone formation and inflammatory infiltrate intensity:*

*Inflammatory infiltrate – presence of cells such as lymphocytes, plasmocytes, macrophages, neutrophils, and others, individually quantified into four classes (absent; less than five per field; between five and ten per field; and more than ten per field);*

*Osteointegration – presence of the following histological elements was assessed: newly formed bone, fibrosis, and necrotic bone tissue.*

*The chi-square test ( $p > 0.05$ ) was employed in this study for the calculation of linear variables.*

*This research is based on animal model and experimentation guidelines, and was evaluated and approved by HCPA ethics committee.*

### **RESULTS**

*No inflammatory infiltrate was found in any histological cuts with frozen heterologous bone grafts ( $n = 12$ ). Among animals with lyophilized heterologous bone graft ( $n = 13$ ), frozen ( $n = 19$ ), and lyophilized ( $n = 16$ ) homologous bone grafts, inflammatory infiltrate was found in solely one sample of each analyzed group. There was no significant difference ( $p > 0.05$ ) of inflammatory infiltrates between groups. In the subset that received frozen, heterologous bone grafts, 58.3% of samples presented newly formed bone; 16.6% of samples had fibrosis; and 25% of samples had evidence of necrotic bone tissue. The*

cerne ao infiltrado inflamatório. No subgrupo que recebeu enxerto ósseo heterólogo congelado, 58,3% das peças apresentavam neoformação óssea, em 16,6% das peças havia presença de fibrose e, em 25% das peças, evidência de tecido ósseo necrótico. No que recebeu enxerto ósseo heterólogo liofilizado, foi observado em 46,1% das peças osso neoformado presente, fibrose em 38,4% das peças e, em 15,4% das peças, tecido ósseo necrótico. No subgrupo que recebeu enxerto ósseo homólogo congelado, foi evidenciada a presença de tecido ósseo neoformado em 42,1% das peças, fibrose em 31,6% das peças e tecido ósseo necrótico em 26,3% das peças. No subgrupo que recebeu enxerto ósseo homólogo liofilizado, em 37,5% das peças havia tecido ósseo neoformado; em 37,5% das peças, fibrose; e em 25% das peças, tecido ósseo necrótico.

Devido aos procedimentos, algumas peças sofreram fraturas, impossibilitando a realização da análise histopatológica, sendo excluídas do número total das amostras. Permaneceu, assim, um total de 60 fêmures para realização deste estudo.

## DISCUSSÃO

A procedência do enxerto ósseo determina diferentes expectativas quanto ao desfecho do procedimento cirúrgico. Os enxertos autólogos, por exemplo, têm a vantagem de minimizar o risco de transmissão de doenças infecto-contagiosas<sup>(8)</sup>. No entanto, exigem a invasão de uma estrutura sadia do paciente, ocasionam aumento da morbidade, tempo e magnitude do procedimento cirúrgico, prolongamento da recuperação pós-operatória, aumento do risco de fratura no sítio de doação, além de, em muitos casos, proporcionarem quantidade limitada de material<sup>(2,8)</sup>. Por sua vez, enxertos ósseos homólogos necessitam de armazenamento em banco de osso e carregam consigo maior risco de transmissão de doenças, quando comparados ao autólogo. São, em certos centros, de obtenção relativamente fácil, permitem estocagem por longos períodos, estão disponíveis em quantidades maiores que os enxertos autólogos e possibilitam menor tempo cirúrgico, com diminuição da perda sanguínea e morbidade<sup>(11)</sup>. A utilização de enxerto heterólogo liofilizado mostrou-se como outra alternativa ao enxerto autólogo.

Outro fator importante é o método de preparo dos enxertos. A congelação profunda é um método prático, visto que necessita de poucos recursos, inclusive os financeiros. Como vantagem, cita-se a possível obtenção a partir de doadores vivos submetidos à artroplastia de joelho ou quadril e de cadáveres, ambos livres de doenças infecto-contagiosas.

*group with lyophilized, heterologous bone graft presented 46.1% of samples with newly formed bone; 38.4% of samples with fibrosis; and 15.4% of samples with necrotic bone tissue. In the subset that received frozen, homologous bone grafts, 42.1% of samples presented newly formed bone; 31.6% of samples had fibrosis; and 26.3% of samples had evidence of necrotic bone tissue. In the subset that received frozen, homologous bone grafts, 37.5% of samples presented newly formed bone; 37.5% of samples had fibrosis; and 25% of samples had evidence of necrotic bone tissue.*

*Due to the procedures, some samples sustained fractures and were excluded from the total amount of samples, precluding pathology examination. Thence, 60 femora remained for the study.*

## DISCUSSION

*The origin of bone graft determines different expectations to the outcome of surgical procedure. Autologous grafts, for instance, have the advantage of minimizing the risks of infectious diseases transmission<sup>(8)</sup>. However, they require a healthy patient structure, posing an increased surgical procedure morbidity, duration, and magnitude, as well as postoperative recovery, increasing the risk of donor site fracture; furthermore, in many instances, autologous grafts afford a limited amount of material<sup>(2,8)</sup>. Conversely, homologous bone grafts need bone bank storage and carry a higher risk of disease transmission when compared to autologous bone grafts. They are relatively easy to obtain in some centers, allowing storage for long periods of time, and are available in higher amounts than autologous bone grafts, affording lesser surgical duration, with reduced blood loss and morbidity<sup>(11)</sup>. The use of lyophilized, heterologous bone graft has become another alternative to autologous bone graft.*

*Another important factor is the method of grafting preparation. Deep freezing is a practical method, requiring few resources, both financial and nonfinancial. We mention as an advantage the possible acquisition from live donors submitted to knee or hip arthroplasty, and from cadavers, all free of infectious diseases.*

*The use of an animal group receiving frozen, heterologous grafts aimed to serve as a control group; despite not occurring, a more intense inflammatory reaction was expected. That may be related to the fact that the graft had been submitted to deep freezing (−80°C), reducing its an-*

A utilização no estudo de um grupo de animais que recebeu enxerto heterólogo congelado teve a finalidade de servir como padrão de controle, uma vez que era esperada uma reação inflamatória mais intensa, o que não ocorreu. Isso pode estar relacionado ao fato de o enxerto ter sido submetido ao congelamento profundo ( $-80^{\circ}\text{C}$ ), o que reduziria a sua antigenicidade<sup>(12)</sup>. Entretanto, a utilização de outro modelo experimental e o aperfeiçoamento da investigação anatomopatológica talvez possam modificar esses resultados.

Aproximadamente 10 a 15% das cirurgias ortopédicas realizadas nos Estados Unidos, a cada ano, envolvem algum tipo de enxertia óssea<sup>(2)</sup>. Com isso, cada vez mais faz-se necessária a utilização de bancos de ossos, os quais otimizarão os procedimentos cirúrgicos<sup>(13)</sup>.

## CONCLUSÕES

Considerando-se os resultados obtidos no presente estudo quanto à capacidade de osteointegração e antigenicidade, a utilização de enxertos ósseos homólogos congelados e liofilizados e heterólogos liofilizados, embora necessitando de mais pesquisas, pode ser uma alternativa na correção de defeitos ósseos.

## REFERÊNCIAS / REFERENCES

- Albee F.H.: Discussion of preservation of tissues and application in surgery by Alex Carrel. *JAMA* 59: 527, 1912.
- Duarte L.S., Schaeffer L.: Comparação da resistência à compressão de ossos bovinos congelados e liofilizados. *Rev Bras Eng Biomédica* 16: 89-93, 2000.
- Martinez A.S., Walker T.: Bone grafts. *Vet Clin North Am* 29: 1207-1209, 1999.
- Stephan E.B., Jiang D., Lynch S., Bush P., Dziak R.: Anorganic bovine bone supports osteoblastic cell attachment and proliferation. *J Periodontol* 70: 364-369, 1999.
- Damien C.J., Parsons J.R.: Bone graft and bone graft substitutes: a review of current technology and applications. *J Appl Biomater* 2: 187-208, 1991.
- Oliveira R.C., Sicca C.M., Silva T.L., et al: Efeito da temperatura de desproteinização no preparo de osso cortical bovino microgranular. Avaliação microscopia da resposta celular em subcutâneo de ratos. *Rev FOB* 7: 85-93, 1999.
- Hachiya Y., Sakai T., Narita Y., et al: Status of bone banks in Japan. *Transplant Proc* 31: 2032-2035, 1999.
- Komender J., Malczewska H., Komender A.: Therapeutic effects of transplantation of lyophilized and radiation-sterilized allogenic bone. *Clin Orthop* 272: 38-49, 1991.
- Kübler N., Reuther J., Kirchner T., Priessnitz B., Sebald W.: Osteoinductive, morphologic, and biomechanical properties of autolyzed, antigen-extracted, allogeneic human bone. *J Oral Maxillofac Surg* 51: 1346-1357, 1993.
- Conrad E.U., Ericksen D.P., Temser A.F., Strong D.M., et al: The effects of freeze-drying and rehydration on cancellous bone. *Clin Orthop* 290: 279-284, 1993.
- Crenshaw A.H.: "Bone grafting". In: *Campbell's operative orthopaedics*. Missouri: Mosby Year Book, p. 12-22, 1991.
- Jasty M., Harris W.H.: Total hip reconstruction using frozen femoral head allografts in patients with acetabular bone loss. *Orthop Clin North Am* 18: 291-299, 1987.
- Vajaradul Y.: Bone banking in Thailand. *Clin Orthop* 323: 173-180, 1996.

tigenicity<sup>(12)</sup>. Nonetheless, the use of another experimental model, and the improvement of pathoanatomical investigation may change such outcomes.

Approximately 10% to 15% of orthopedic surgeries performed every year in the United States involve some kind of bone grafting<sup>(2)</sup>. Thus, bone banks are increasingly needed, optimizing surgical procedures<sup>(13)</sup>.

## CONCLUSIONS

Considering results of osteointegration and antigenicity obtained in this present study, the use of frozen and lyophilized homologous grafts, and lyophilized heterologous grafts, albeit in need of more research, may be an alternative for the correction of bone defects.